

<https://doi.org/10.35805/BSK2023IV006>

Kudabaeva I.D.¹

<https://orcid.org/0009-0002-2328-9778>

Sadykov S.J.¹

<https://orcid.org/0009-0008-5337-1047>

Zhakybaeva A.N.²

<http://orcid.org/0009-0008-8597-3026>

CLINICAL CASE OF LASER ABLATION OF LINGUAL AMYGDALA

Kudabaeva I.D.¹, Sadykov S.J.¹, Zhakybaeva A.N.²

For correspondence:
Kudabaeva I.D. – assistant of the department of otorhinolaryngology of S.D. Asfendiyarov KazNMU, otorhinolaryngologist, Center of Modern Medicine “Mediterra” Institute of Surgery LLP, Almaty, Kazakhstan, e-mail: indira65512@gmail.com

¹Center of Modern Medicine “Mediterra” Institute of Surgery LLP,, Almaty, Kazakhstan,

²Kazakh National Medical University named after S.D. Asfendiyarov, Almaty, Kazakhstan

Conflict of interest:

The authors declare that they have no conflicts of interest

Keywords:

hypertrophy of the lingual tonsil, laser ablation of the tonsils, laryngoscopy.

Abstract

Hypertrophy of the lingual tonsil is a condition in which the lingual tonsil, located at the base of the tongue, enlarges. This tonsil consists of clusters of follicles separated by a central groove. In children under 5 years old, the number of follicles usually ranges from 10 to 12, while in adults up to 40 years old, it can reach 35 to 40. This structure plays an important role in the immune system, helping the body fight infections and microbes. Like other tonsils in the throat, the lingual tonsil can sometimes cause problems, such as hypertrophy (enlargement) or chronic infections.

The causes of lingual tonsil hypertrophy can be diverse. In some cases, it develops as a compensatory process after the removal of the palatine tonsils. The primary cause in adults may be chronic inflammation of the pharynx.

Severe degrees of lingual tonsil hypertrophy are very rare but can lead to various symptoms, such as coughing, difficulty swallowing and breathing, a feeling of pressure in the area beneath the tongue, and other nonspecific complaints. These symptoms are not pathognomonic for lingual tonsil hypertrophy. The challenges in diagnosis and the lack of a standardized approach to surgical treatment require detailed consideration and description in each individual case. Sometimes, patients with lingual tonsil hypertrophy complain of coughing paroxysms. In such cases, mechanical irritation of the lingual tonsil with a probe can provide some assistance in diagnosis.

In the context of this study, lingual tonsillectomy surgery was performed on a patient using a diode laser. The results obtained confirmed the high level of technological feasibility and appropriateness of using laser ablation for the treatment of lingual tonsil hypertrophy. Laser ablation is one of the possible surgical procedures for treating lingual tonsil hypertrophy. It can be an effective and technologically advanced method, although it requires experience and qualification of specialists.

Тіл бадамшаларының лазерлі абляциясының клиникалық көрінісі

Кудабаева И.Д.¹, Садыков С.Ж.¹, Жақыбаева А.Н.²

Хат алысатын автор:

Кудабаева И. Д. –

С. Д. Асфендияров атындағы ҚазҰМУ оториноларингология кафедрасының ассистенті, оториноларинголог, “Mediterra” ЖШС қазіргі заманғы медицина орталығы хирургия институты, Алматы, Қазақстан, e-mail: indira65512@gmail.com

¹Заманауи медицина орталығы «Медитерра»

«Хирургия институты» ЖШС, Алматы, Қазақстан,

²С.Ж. Асфендияров атындағы Қазақ Ұлттық медициналық университеті, Алматы, Қазақстан

Түйіндеме

Тілдік бадамша безінің гипертрофиясы-бұл тілдің тамырында орналасқан тілдік бадамша безінің мөлшерінен ұлғаятын жағдай. Бұл бадамша без орталық жұлгемен бөлінген фолликулалардың шоғырларынан тұрады. 5 жасқа дейінгі балаларда фолликулалардың саны әдетте 10-12 құрайды, ал 40 жасқа дейінгі ересектерде олардың саны 35-40-қа жетуі мүмкін. Бұл құрылым иммундық жүйеде маңызды рөл атқарады, ағзаға инфекция және микробтармен күресуге көмектеседі. Тамақтағы басқа бадамша бездер сияқты, тілдік тонзилла кейде гипертрофия (мөлшерінен тыс ұлғаюы) немесе созылмалы инфекциялар сияқты проблемаларды тудыруы мүмкін.

Тіл бадамша безінің гипертрофиясының себептері әртүрлі болуы мүмкін. Кейбір жағдайларда ол таңдай бадамша бездерін алып тастағаннан кейін компенсаторлық процесс ретінде дамиды. Ересектердің негізгі себебі тамақ-жұтқыншақ созылмалы қабынуы болуы мүмкін. Тіл бадамша

безінің гипертрофиясы өте сирек кездеседі, бірақ әртүрлі белгілерді тудыруы мүмкін, мысалы, жөтел, жұтынудың және тыныс алудың қиындауы, тіл асты сүйегі аймағындағы қысым сезімі және басқа да спецификалық емес шағымдар сияқты әртүрлі белгілерді тудыруы мүмкін.

Бұл шағымдар тіл бадамша безінің гипертрофиясы үшін патогномоникалық емес. Диагностиканың қиындықтары және хирургиялық емдеудің бірыңғай тәсілінің болмауы әр жағдайда егжей-тегжейлі қарастыруды және сипаттауды қажет етеді. Кейде тілдік бадамша безінің гипертрофиясы бар науқастар жөтел пароксизміне шағымданады. Мұндай жағдайларда диагностикада арнайы зондтың көмегімен тілдік бадамша безін механикалық тітіркендіру арқылы тексеруге болады.

Осы зерттеу аясында диодты лазерді қолдана отырып, науқаста тілдік бадамша безінің тонзиллотомия операциясы жасалды. Нәтижелер тіл бадамша безінің гипертрофиясын емдеу үшін лазерлік абляцияны қолданудың жоғары технологиялық деңгейі мен орындылығын растады. Лазерлік абляция-тіл бадамша безінің гипертрофиясын емдеудің хирургиялық процедураларының бірі. Бұл тиімді және технологиялық әдіс болуы мүмкін, бірақ ол мамандардың тәжірибесі мен біліктілігін қажет етеді.

Мүдделер қақтығысы:
Авторлар мүдделер қақтығысының жоқтығын мәлімдейді

Түйінді сөздер:
тіл бадамша безінің гипертрофиясы, бадамша бездердің лазерлік абляциясы, ларингоскопия.

Клинический случай лазерной абляции язычной миндалины

Кудабаева И.Д.¹, Садыков С.Ж.¹, Жақыбаева А.Н.²

¹Центр современной медицины “Mediterra” ТОО “Институт хирургии”, Алматы, Казахстан,

²Казахский Национальный медицинский университет имени С.Д. Асфендиярова, Алматы, Казахстан

Автор для корреспонденции:
Кудабаева И.Д. – ассистент кафедры оториноларингологии КазНМУ им. С.Д. Асфендиярова, оториноларинголог, Центр современной медицины ТОО “Mediterra” Институт хирургии, Алматы, Казахстан, e-mail: indira65512@gmail.com

Аннотация

Гипертрофия язычной миндалины – это состояние, при котором язычная миндалина, расположенная у корня языка, увеличивается в размерах. Эта миндалина состоит из скоплений фолликулов, разделенных центральной бороздой. У детей моложе 5 лет количество фолликулов обычно составляет 10-12, а у взрослых до 40 лет их количество может достигать 35-40. Эта структура играет важную роль в иммунной системе, помогая организму бороться с инфекциями и микробами. Подобно другим миндалинам в гортани, язычная миндалина может иногда вызывать проблемы, такие как гипертрофия (увеличение размеров) или хронические инфекции. Причины гипертрофии язычной миндалины могут быть разнообразными. В некоторых случаях она развивается как компенсаторный процесс после удаления небных миндалин. Основной причиной взрослых может быть хроническое воспаление ротоглотки. Выраженная степень гипертрофии язычной миндалины встречается очень редко, но может вызывать разнообразные симптомы, такие как кашель, затруднение глотания и дыхания, ощущение давления в области подъязычной кости и другие неспецифические жалобы. Эти жалобы не являются патогномоничными для гипертрофии язычной миндалины. Трудности диагностики и отсутствие единого подхода к хирургическому лечению требует детального рассмотрения и описания в каждом отдельном случае. Иногда больные с гипертрофией язычных миндалин жалуются на пароксизмы кашля. В таких случаях определенную помощь в диагностике может оказать механическое раздражение язычной миндалины при помощи зонда.

В рамках данного исследования была проведена операция тонзиллотомия язычной миндалины у пациентки с применением диодного лазера. Полученные результаты подтвердили высокий уровень технологичности и целесообразности применения лазерной абляции для лечения гипертрофии язычной миндалины. Лазерная абляция – одна из возможных хирургических процедур для лечения гипертрофии язычной миндалины. Она может быть эффективной и технологичной методикой, хотя требует опыта и квалификации специалистов.

Конфликт интересов:
Авторы заявляют об отсутствии конфликта интересов

Ключевые слова:
гипертрофия язычной миндалины, лазерная абляция миндалин, ларингоскопия.

Introduction

The lingual amygdala hypertrophy is a condition marked by the enlargement of the lingual amygdala. This can lead to symptoms such as breathlessness during inhalation, discomfort in the throat, coughing, difficulty in swallowing, which can be mistaken for

pharyngitis. Additionally, it can result in pathological snoring, breathing interruptions during sleep, and impact the development of systemic infections.^{1,2} The diagnosis of left tonsil (LT) hypertrophy was determined through a comprehensive evaluation by an ear, nose, and throat (ENT) specialist. This evaluation included

a flexible endoscopy, followed by an MRI scan, and ultimately confirmed through drug-induced sleep endoscopy.^{2,3}

The prevalence of lingual amygdala disorders is notably higher than their diagnosis rate. This is attributed to its location within the less visible portion of the larynx, as well as the absence of a standardized examination protocol for patients. Limited research exists on the function, diagnosis, and treatment of hyperplastic processes in the root of the tongue. Surgical procedures in this region are often discouraged due to bleeding risks and accessibility concerns. [1-8].

Diseases that affect the lingual tonsils are often not given much attention in both clinical practice and medical literature. Infections of the lingual tonsils are usually treated with medications. However, when patients have chronic inflammation or significant enlargement of the lingual tonsils with troublesome symptoms, surgical intervention may be necessary. Laser

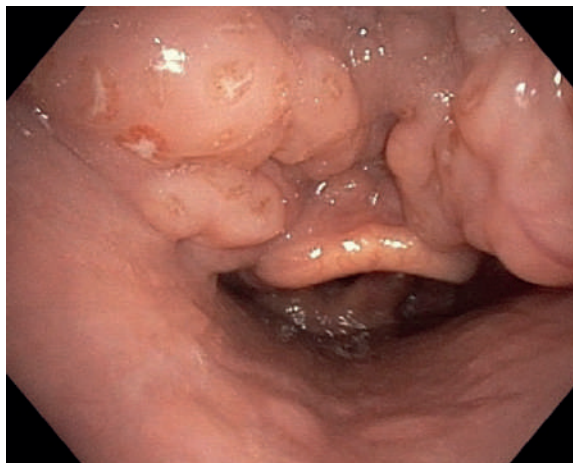
surgery has proven to be an effective method for treating benign overgrowth and inflammatory conditions of the lingual tonsils.[4].

Conventional surgical removal of the lingual amygdala has given way to more advanced methods. Contemporary approaches include electrocauterization for cauterizing amygdala growth [8], cryoexposure [6], laser resection of hypertrophied amygdala tissues [5-7], and coblation using a cold-plasma emitter for the tongue root area [9].

Case presentation

A videolaryngoscopy was performed on a 37-year-old female patient with dyspnoea complaints, nocturnal apnoea attacks disturbing for 1 year (Figure 1). Examination revealed hypertrophy of lingual amygdala. 6 years ago, a tonsillectomy of the palatine tonsils was performed, which probably caused hypertrophy of the lingual tonsillum

Figure 1.
Videolaryngoscopy prior to surgery



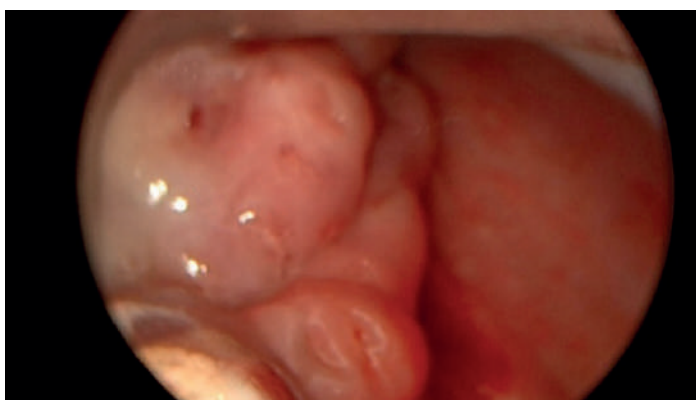Based on this examination, a clinical diagnosis of hypertrophy of the lingual amygdala was made and it was decided to perform an operation - ablation of the lingual amygdala using the LAKHTA-MILON diode laser.

The operation was performed under endotracheal anesthesia, by direct laryngoscopy under the video control of rigid endoscope 00

(Figure 2).

The lingual amygdala was ablated with a diode laser at a power of 10 W with a light guide with a cylindrical diffuser (Figure 3). As a result, there is a significant reduction in the size of the lingual amygdala. There was no bleeding during the operation.

Figure 2.
Hypertrophied lingual amygdala in
direct laryngoscopy.



On the second day after the operation, the patient noted that the attacks of shortness of breath had passed, complained of a feeling of numbness of the tongue and pain in the throat of a moderate nature.

She was in the hospital for 3 days, received dexamethasone for three days, at a dose of 12 mg, followed by outpatient administration of dexamethasone at a dose of 6 mg for three days.

No antibacterial therapy was performed.

A follow-up examination was performed 4 weeks after surgery (Figure 4). There were no complaints at the time of the follow-up examination, there were no bouts of shortness of breath and no nocturnal apnea. There is a significant reduction in the size of the lingual amygdala.

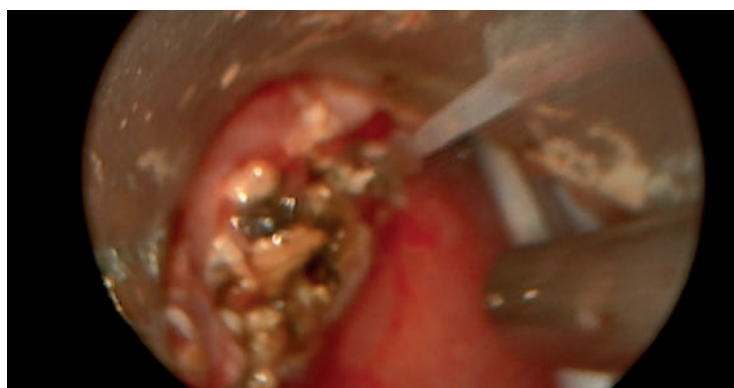

Figure 3.
The appearance of the lingual amygdala immediately after laser ablation

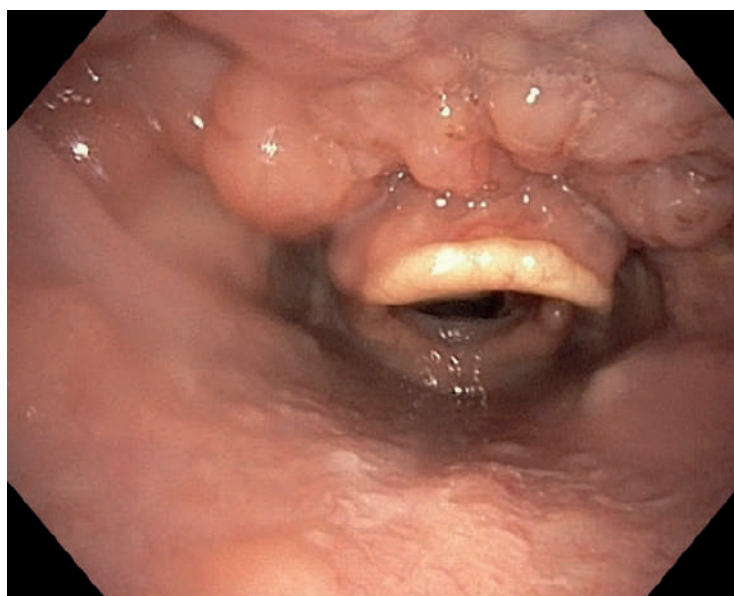


Figure 4.
Videolaryngoscopy 4 weeks after surgery

Discussion

The case presented highlights the clinical significance of lingual amygdala hypertrophy and the efficacy of laser ablation as a treatment method. Here, we delve into key points for discussion: Lingual amygdala hypertrophy can result in considerable distress for patients, causing symptoms like shortness of breath and nocturnal apnea. Its impact on sleep quality and overall well-being underscores its clinical importance [1]. The diagnosis of lingual amygdala hypertrophy is often complex due to its location within the larynx. The comprehensive approach involving videolaryngoscopy proved crucial in identifying the condition. The challenge lies in the fact that many cases may go

undiagnosed or misdiagnosed, contributing to the underestimation of its prevalence [3]. Surgical intervention for lingual amygdala hypertrophy has evolved over time. While conventional surgery was associated with bleeding risks and accessibility concerns, advanced methods such as laser ablation have emerged as effective alternatives. The discussion can revolve around the advantages and disadvantages of various surgical approaches, including laser ablation, electrocauterization, cryoexposure, and coblation [5-9]. The patient's postoperative experience, including the relief from shortness of breath and associated side effects like tongue numbness and throat pain, raises questions about the postoperative management and potential

complications. Further research into optimizing recovery and minimizing side effects is essential. The lack of standardized examination protocols and limited research on lingual amygdala hypertrophy underscores the need for more studies in this field. Understanding the etiology, prevalence, and optimal treatment strategies is vital for improving patient care.

The positive outcomes observed in this case highlight the potential benefits of laser ablation as a treatment modality. A larger study group and longer-term follow-up could provide more insights into the efficacy and safety of this approach.

Thus, lingual amygdala hypertrophy is a condition that can have a significant impact on a patient's quality of life, and its diagnosis and treatment require careful consideration. The case presented here sheds light on the

successful use of laser ablation as a surgical method, emphasizing the importance of continued research and discussion in this area of otorhinolaryngology and somnology.

Conclusions

Thus, the problem of hypertrophy of the lingual amygdala occupies an important place in otorhinolaryngology and somnology, as it causes such problems as attacks of shortness of breath and nocturnal apnea [1]. A comprehensive, thorough approach to diagnosis using videolaryngoscopy allows you to detect hypertrophy of the lingual amygdala and prevent possible complications. Laser application for operative treatment of hypertrophy of lingual amygdala allows to avoid bleeding at reduction of amygdala and to accelerate period of convalescence.

References

1. Leyzerman M, Grishunina O. Radiofrequency Reduction and Resection of Hypertrophic Lingual Tonsils.
2. Babiyak V, Govorun M. Nakatis Ya. *Clinical otorhinolaryngology: a guide for doctors St Petersburg: Hippocrates.* 2005;
3. Mure C, Blumen M, Alali A, Page L, Chabolle F. Surgical ablation of lingual tonsils in the treatment of obstructive sleep apnea. *Eur Ann Otorhinolaryngol Head Neck Dis.* Feb 2019;136(1):19-23. doi:10.1016/j.anorl.2018.11.001
4. Bock JM, Trask DK. Coblation-assisted lingual tonsillectomy for dysphagia secondary to tongue base hypertrophy. *Ann Otol Rhinol Laryngol.* Jul 2008;117(7):506-9. doi:10.1177/000348940811700706
5. Maturo SC, Mair EA. Coblation lingual tonsillectomy. *Otolaryngology-Head and Neck Surgery.* 2006;135(3):487-488.